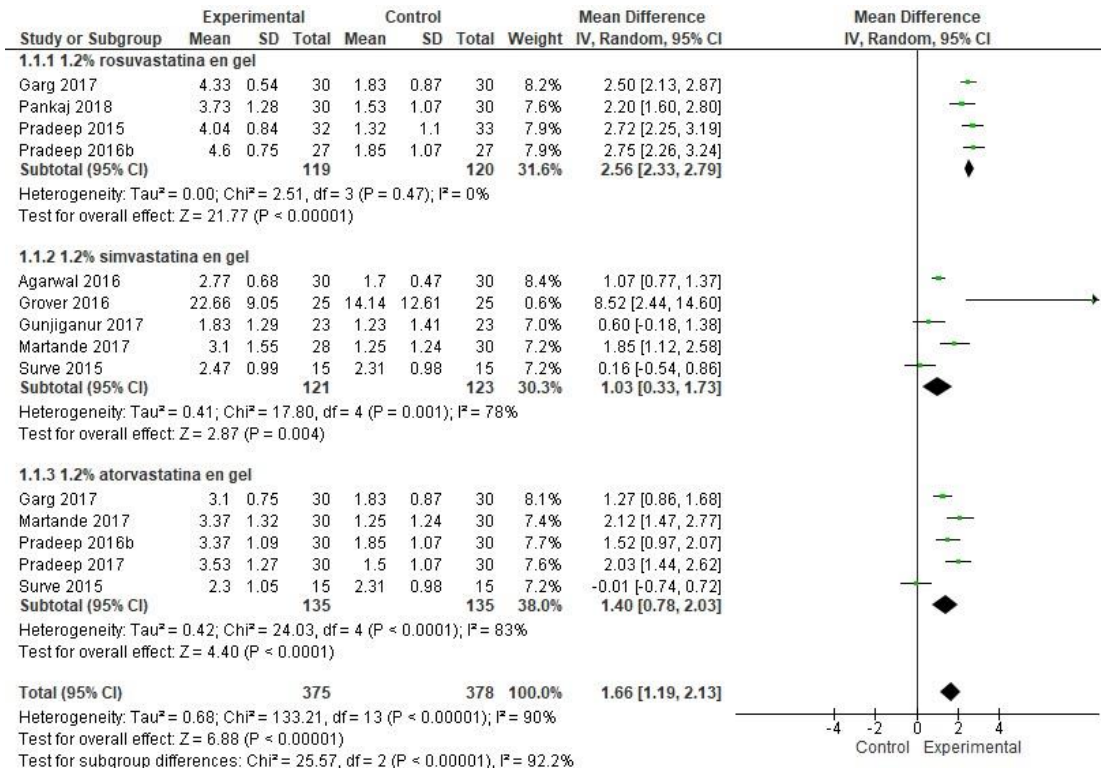
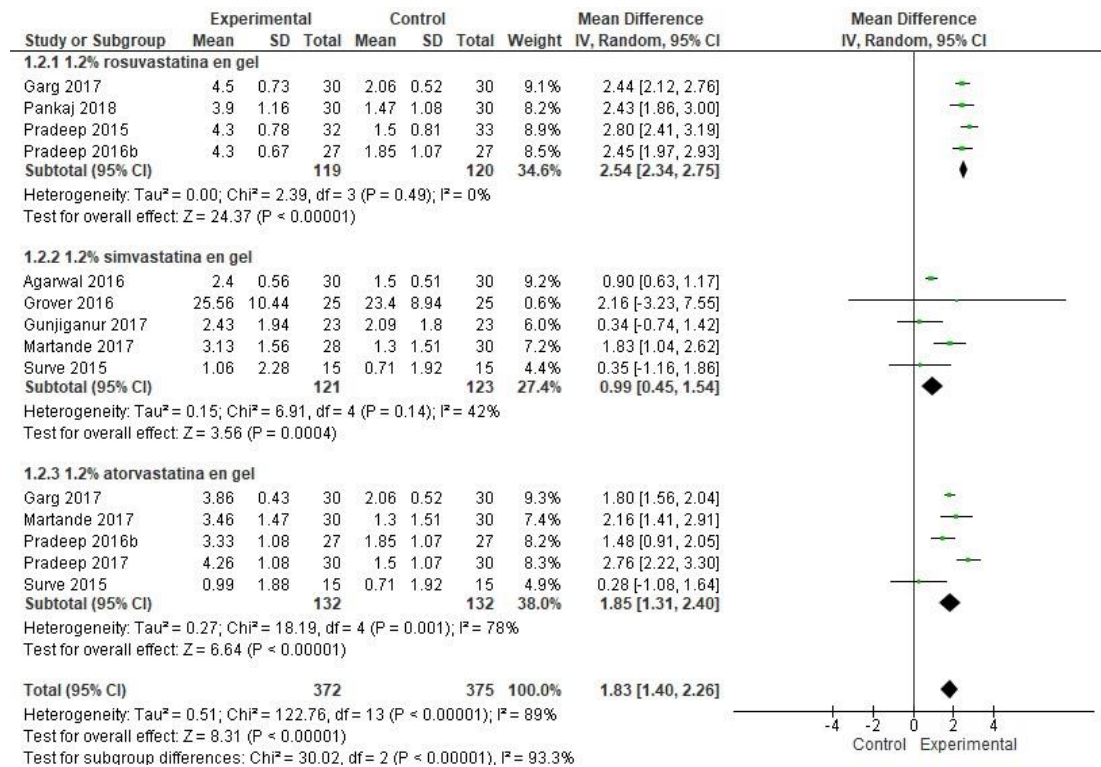


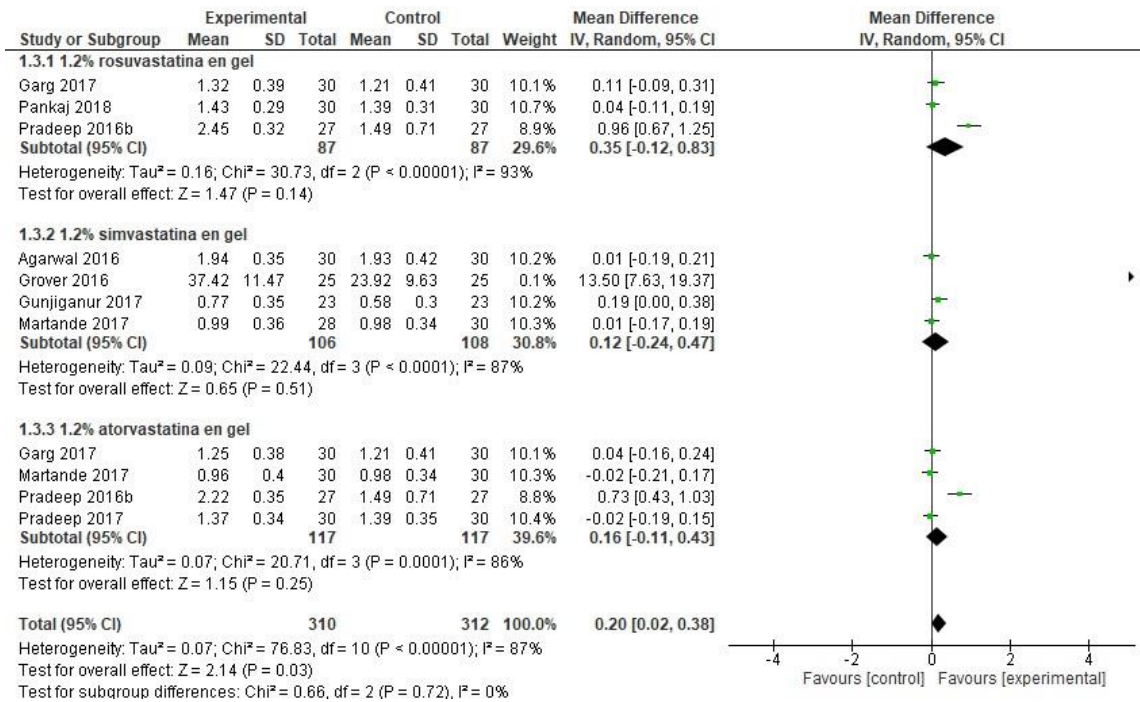
Fig. 3 - Parcela de bosque- del evento efectividad clínica y radiográfica al usar EST (en gel) en el tratamiento periodontal no quirúrgico de la periodontitis.



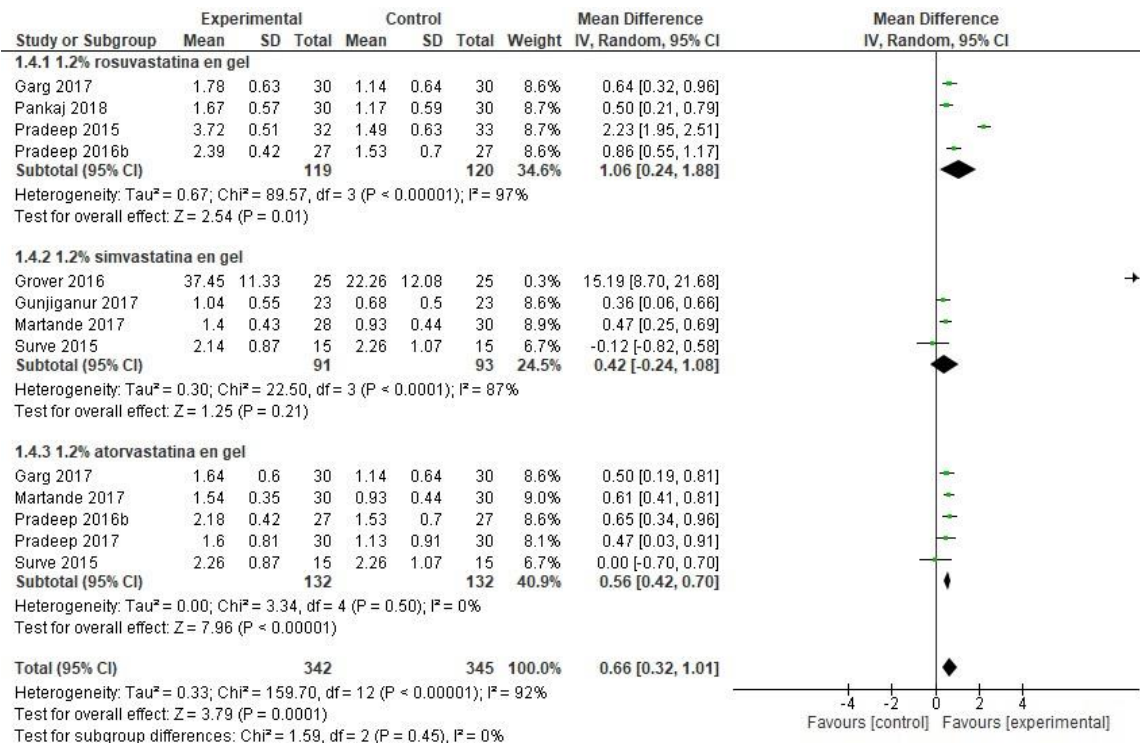
A. Reducción de la profundidad al sondaje;



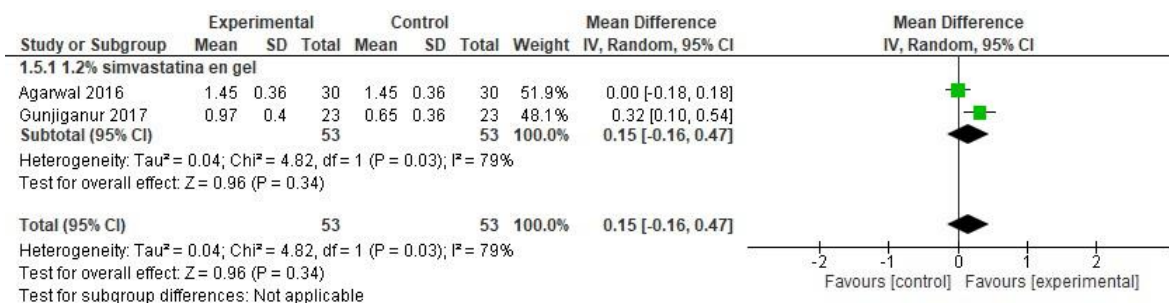
B. Cambio del nivel de inserción clínica;



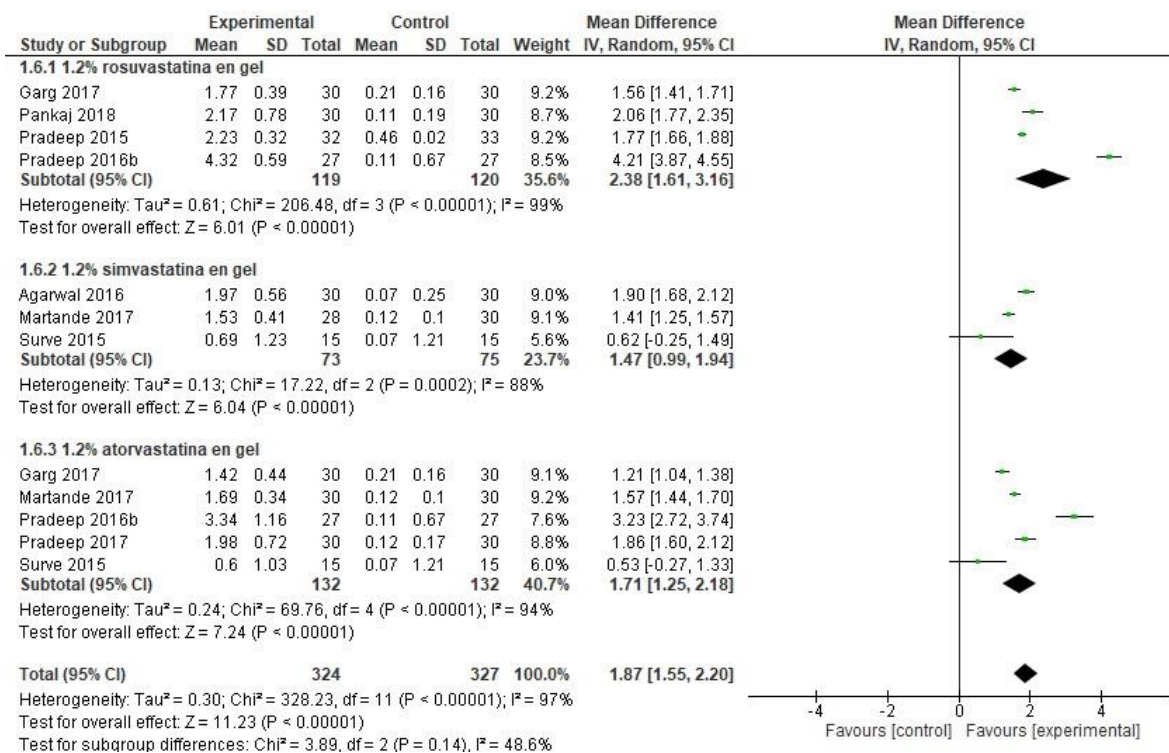
C. Cambio en el índice de placa;



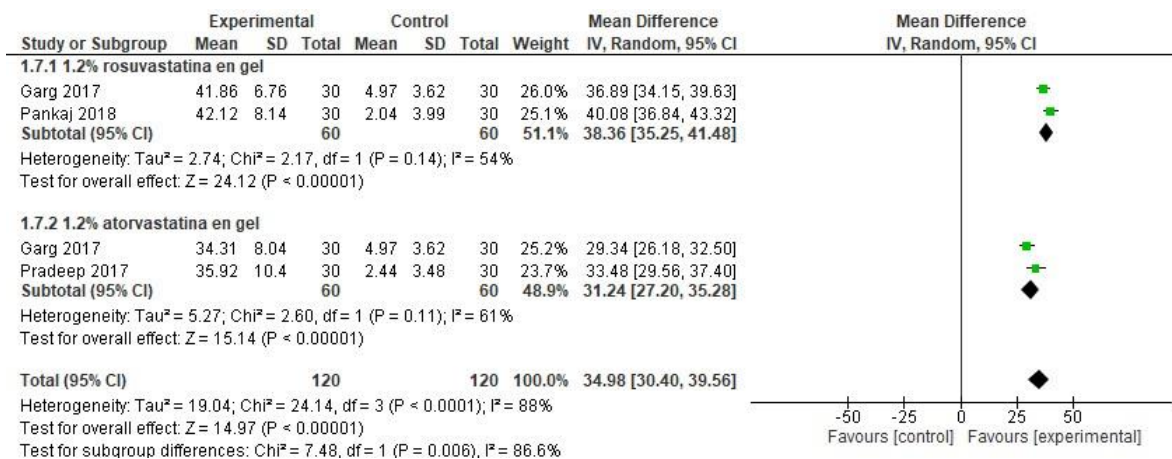
D. Cambio en el índice de sangrado;



E. Cambio en el índice gingival;



F. Reducción del defecto intraóseo;



G. Reducción de la profundidad del defecto.