





Posicionamiento de implantes dentales simultáneos a la elevación de seno maxilar en rebordes con reabsorción severa

Dental implant placement simultaneous with maxillary sinus lifting on ridges with severe resorption

Fabio Andrés Jiménez Castellanos¹  , Emily Karina Abril Lemus¹ , Luisa Montaña Ortega² 

¹Institución Universitaria Colegios de Colombia UNICOC, Facultad de Odontología, Posgrado en periodoncia. Bogotá D.C., Colombia.

²Institución Universitaria Colegios de Colombia UNICOC, Facultad de Odontología, Posgrado en prostodoncia. Bogotá D.C., Colombia.



Cómo citar: Jiménez Castellanos FA, Abril Lemus EK, Montaña Ortega L. Posicionamiento de implantes dentales simultáneos a la elevación de seno maxilar en rebordes con reabsorción severa. Rev Cubana Estomatol. 2021;58(3):e3073

RESUMEN

Introducción: El posicionamiento de implantes dentales simultáneos a la elevación de seno maxilar en rebordes con reabsorción severa < 4mm es una técnica quirúrgica sensible que disminuye los tiempos operatorios. Sin embargo, es considerada cirujano-dependiente y en caso de no darse el manejo adecuado puede generar complicaciones.

Objetivo: Evaluar, luego de 24 meses de carga funcional, la estabilidad de los tejidos periimplantares del implante dental que se posicionó simultáneo a la elevación de seno maxilar en un reborde alveolar con reabsorción ósea severa < 4mm.

Presentación de caso: Paciente masculino de 62 años con reabsorción ósea severa en zona de primer molar superior derecho. Luego de analizar los medios diagnósticos y la evidencia científica; se logró posicionar un implante dental simultáneo a la elevación de seno maxilar técnica de ventana lateral; cuatro meses después se realizó la segunda fase quirúrgica y finalmente fue rehabilitado con una corona en zirconio. Tuvo un periodo de seguimiento de 24 meses.

Conclusiones: Un buen diagnóstico, manejo quirúrgico adecuado, la colaboración del paciente y los controles periódicos, resultan en una técnica segura, que proporciona estabilidad de los tejidos periimplantares.

Palabras clave: seno maxilar; implantes dentales; complicaciones intraoperatorias; complicaciones posoperatorias; injerto óseo.

ABSTRACT

Introduction: Dental implant placement simultaneous with maxillary sinus lifting on ridges with severe resorption < 4 mm is a sensitive surgical technique that shortens the duration of interventions. However, it is considered to be operator dependent, and may cause complications if not appropriately managed.

Objective: After 24 months of functional load, evaluate the stability of the peri-implant tissue of a dental implant placed simultaneously with maxillary sinus lifting on an alveolar ridge with severe bone resorption.

Case presentation: A case is presented of a male 62-year-old patient with severe bone resorption in the area of the first upper right molar. Analysis of the diagnostic means and scientific evidence involved led to placement of a dental implant simultaneous with maxillary sinus lifting (lateral window technique). The second surgical stage was performed four months later. A zirconium crown was finally placed, and a 24-month follow-up period was started.

Conclusions: With a good diagnosis, appropriate surgical management, patient cooperation and periodic controls, it is a safe technique that ensures the stability of peri-implant tissue.

Keywords: maxillary sinus; dental implants; intra-operative complications; post-operative complications; bone graft.



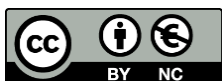INTRODUCCIÓN

La rehabilitación fija implanto-soportada en el sector posterior-superior es un reto para el clínico, debido a la presencia del seno maxilar que puede sufrir neummatización posterior a las exodoncias de los molares.^(1,2)

La técnica de elevación de seno maxilar, desarrollada por *Boyne y James*⁽³⁾ y por *Tatum*,⁽⁴⁾ permite aumentar el tejido óseo en el sector posterior en sentido vertical. Por lo tanto, en los casos donde se requiera rehabilitar solo un implante o zonas para prótesis fijas (PPF) necesitan el posicionamiento de implantes paralelos entre sí, lo cual requiere el uso de la técnica de ventana lateral con algunas de sus modificaciones, en una o dos etapas, o la técnica transalveolar. Sin embargo, aún sin suficiente tejido óseo, existen otras opciones, como el uso de implantes dentales cortos o angulados, solo en los casos donde exista la anatomía y condiciones protésicas idóneas.^(5,6,7,8,9,10,11,12,13)

En la literatura se recomienda realizar elevación de seno maxilar (con o sin injerto óseo) con técnica de ventana lateral con colocación simultánea del implante dental en una etapa, si el reborde residual es > 4 mm para lograr obtener estabilidad primaria. En el caso contrario, donde el reborde residual es < 4 mm, se recomienda realizar la técnica en dos etapas: primero la elevación del seno maxilar y, 6-12 meses después, la colocación de los implantes.⁽¹⁴⁾ Diferentes autores han realizado ensayos clínicos comparando diferentes tipos de injertos óseos,^(15,16) con estudios prospectivos y retrospectivos;^(17,18) para evaluar la supervivencia y éxito de los implantes dentales posicionados de manera simultánea a la elevación de seno maxilar con técnica de ventana lateral en rebordes con reabsorción severa < 4 mm. Han comparado esta técnica según el reborde residual presente,⁽¹⁹⁾ con lo cual esta técnica resulta muy útil, ya que disminuye el tiempo y las etapas quirúrgicas para el paciente. A pesar de esto, el procedimiento realizado en una etapa en rebordes con reabsorción severa, puede ser operador-dependiente y generar algunas complicaciones.^(14,17)

La selección de la técnica para colocación de implantes en el sector posterior superior en rebordes con reabsorción severa ha generado controversia, por este motivo, el objetivo de este reporte de caso es evaluar, luego de 24 meses de carga funcional, la estabilidad de los tejidos periimplantares del implante dental que se posicionó simultáneo a la elevación de seno maxilar en un reborde alveolar con reabsorción ósea severa < 4mm.



PRESENTACIÓN DEL CASO

Paciente de 62 años, género masculino, hipertenso controlado. Llega a la consulta del posgrado de periodoncia en marzo 2017, remitido del posgrado de rehabilitación oral, para restauración en zona edéntula del primer molar superior derecho por medio de una restauración implanto-soportada. Se realiza análisis extraoral e intraoral, se evalúan imágenes de diagnóstico y una historia clínica minuciosa. Se verifica que esté libre de focos infecciosos como enfermedad periodontal activa y caries. Se toman impresiones y se evaluaron los modelos en articulador para analizar oclusión (Fig. 1).

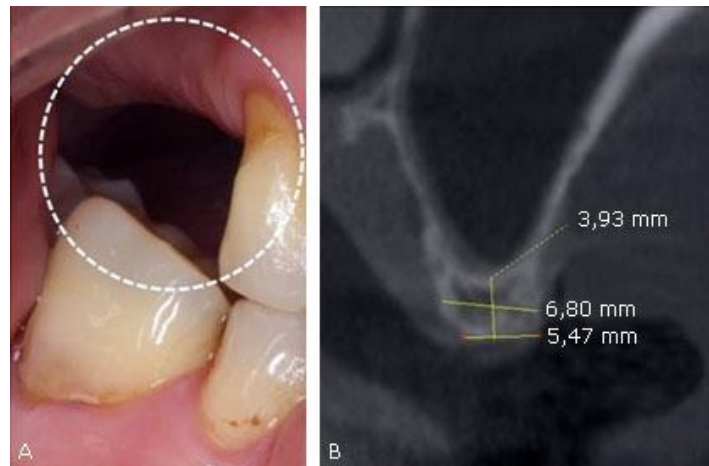
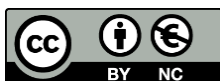

Fig. 1 - A. Análisis intraoral inicial de la zona | B. Corte Tomográfico de la zona.

Luego del análisis exhaustivo, se le ofrece al paciente la posibilidad de realizar una elevación de seno maxilar, técnica de ventana lateral con el posicionamiento simultáneo del implante si este llega a tener estabilidad primaria, para así reducir momentos quirúrgicos. Se le explican al paciente las ventajas y desventajas del tratamiento, con los posibles riesgos y complicaciones, quien acepta tratamiento sugerido y firma consentimiento informado. En abril del 2017 se realiza procedimiento quirúrgico, incisión paracrestal en zona de 17 y 16; verticales la primera en mesial del 15 de forma paramedial para no interrumpir la irrigación de la papila y, la segunda, en distal de la zona del 17. Se eleva colgajo a espesor total, se elabora ventana lateral usando pieza de alta velocidad con buena irrigación a 4 mm apical al reborde residual hasta localizar membrana sinusal y se levanta esta última con curetas para elevación de seno maxilar verificando que no hubiera perforación.



Se comienza protocolo de fresado con irrigación de suero fisiológico, verificando paralelismo y siguiendo el protocolo de la casa comercial para hueso tipo IV, para dar estabilidad primaria al implante dental de 3,75 x 10 mm el cual se posiciona sin irrigación a 25 N. Se posiciona aloinjerto cortical 1,0 cc mezclado con 1,0 cc de xenoinjerto y se cubre la venta lateral con una membrana de colágeno, se reposiciona colgajo y se sutura (Fig. 2). Por último, se toma radiografía verificando posición del implante dental. No se presentó ningún tipo de complicación al momento del acto quirúrgico. Se dan recomendaciones y se entrega fórmula de medicación.

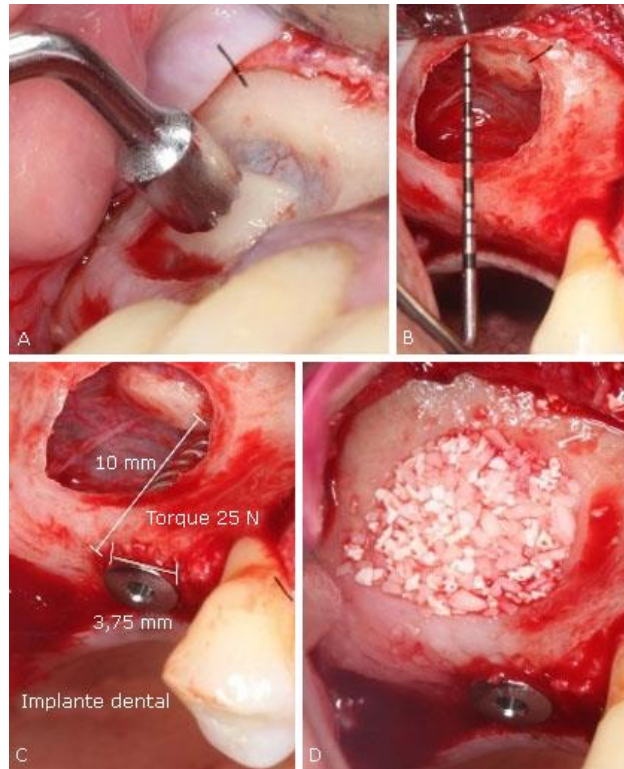
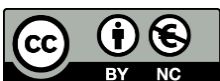

Fig. 2 - A. Elaboración ventana lateral | **B.** Elevación membrana sinusal | **C.** Posicionamiento del implante dental | **D.** Injerto óseo.

Cuatro meses después (agosto del 2017) se realizó la segunda fase quirúrgica: provisionalización, quedando en función mientras termina todo el proceso de rehabilitación restante que llevaba en el posgrado de rehabilitación oral. Un año y tres meses después (noviembre del 2018), se tornea corona definitiva a 20 Ncm y se sella chimenea con resina.



Finalmente (agosto del 2019), se evalúan los tejidos periimplantares en normalidad, luego de 24 meses de carga funcional. Se mantiene en controles periódicos cada 3 meses (Fig. 3).

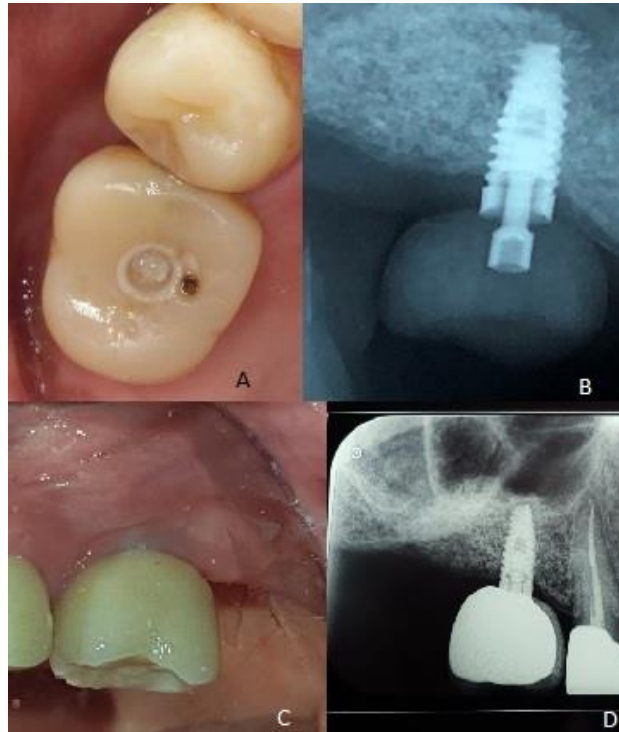
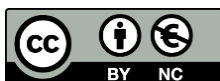


Fig. 3 - A. Provisional | B. Radiografía provisional | C. Corona definitiva | D. Radiografía corona definitiva.

El paciente reporta estar satisfecho y conforme con el tratamiento realizado.

DISCUSIÓN

La inserción de implantes dentales en el maxilar superior posterior puede ser un reto, debido a una altura inadecuada del reborde residual remanente,⁽²⁰⁾ por esta razón se puede ver alterada la estabilidad primaria, un factor relevante en la osteointegración de los implantes dentales.⁽²¹⁾ Existen estudios que, con la respectiva clasificación según la experiencia clínica de sus autores, recomiendan el uso de una sola técnica quirúrgica (elevación de seno maxilar sola y posteriormente el implante dental) o en combinación (elevación de seno maxilar solamente e implante dental simultáneo), según la altura residual remanente.^(22,23) Sin embargo, en concordancia con nuestro reporte de caso, algunos

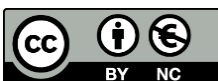

estudios describen que puede haber osteointegración en rebordes con reabsorción severa (< 4mm),^(15,16,17,18) y, a la vez recuperar la altura del reborde residual que se pierde al momento de la extracción y por la neumatización del seno maxilar. Según esa literatura en promedio se recuperan 12,7 mm.^(15,17,18) Además, esa altura suele mantenerse 12 mm a través del tiempo un año después de la carga y 11 mm cinco años después de la carga.⁽¹⁸⁾ Así mismo, en nuestro caso pasamos de un reborde de 3,93 mm a 12 mm. Por lo tanto, se considera que esta técnica quirúrgica evaluada recupera el tejido óseo perdido debido a la neumatización del seno maxilar.^(24,25,26)

La estabilidad primaria fue definida por *Monje* y otros⁽²⁷⁾ como la traba mecánica alcanzada en el momento de la colocación del implante, determinada por factores como la longitud, el diámetro, el macro diseño del implante (diámetro/longitud y diseño de la rosca), el protocolo de preparación ósea para el implante y la macro arquitectura ósea. En estudios analizados fue posible observar que el diámetro promedio de los implantes utilizados fue de 4,0 mm (3,5-4,5 mm),^(15,16,17,18) y que se conservó en promedio 1,5 mm de tabla ósea vestibular y palatina. Todo esto con el fin de evitar la reabsorción del tejido óseo remanente durante la remodelación ósea y de que se perdiera la fijación del implante dental o en el futuro se generaran recesiones por dehiscencias o fenestraciones.⁽²⁸⁾ Por lo tanto, es necesario aclarar que para lograr éxito o supervivencia en este tipo de técnica quirúrgica es necesario un buen ancho de reborde residual, para que así sea posible posicionar un implante de diámetro adecuado y obtener estabilidad primaria durante ese momento. Por lo tanto aprovechando el reborde residual de nuestro paciente, que en ancho presentaba un promedio de 5,47-6,8 mm; utilizamos un implante de diámetro 3,75 mm, conservando así la tabla ósea vestibular y palatina.

El torque de inserción (TI) es una variable de fácil acceso y, por lo tanto la que más se usa para evaluar la estabilidad primaria en el momento de la cirugía.⁽²¹⁾ *Monje* y otros⁽²⁷⁾ demostraron que no hay diferencia estadísticamente significativa en la supervivencia de implantes que han sido posicionados a diferentes torques de inserción (5-70 Ncm; $p = 0,227$).⁽²⁷⁾

Sin embargo, se recomienda lograr la estabilidad primaria por medio de cumplir el protocolo de la casa comercial para hueso tipo III o IV,⁽¹⁷⁾ si no se logra la estabilidad primaria utilizar un implante de mayor diámetro para conseguirla y no subpreparar para lograr un mayor nivel de torque.^(15,16) Al observar el protocolo de fresado de la casa



comercial para hueso tipo IV, pudimos generar estabilidad primaria del implante, la cual se da solo de la parte coronal del implante a 25 N.

En cuanto al injerto óseo posicionado en la ventana lateral, se da el reconocimiento que el injerto óseo autólogo es el estándar de oro en procedimientos reconstructivos. Se considera confiable y seguro, se puede obtener de diferentes sitios intraorales y extraorales, aunque los intraorales son los de preferencia debido a su accesibilidad. Sin embargo, estos últimos requieren de otra zona quirúrgica, lo que genera mayor morbilidad en el paciente.⁽²⁴⁾ Para evitar este procedimiento adicional existen los aloinjertos, xenoinjertos y materiales aloplásticos. Los implantes colocados en zonas injertadas con este tipo de materiales han mostrado resultados similares en la osteointegración y supervivencia al compararlo con sitios injertados con hueso autólogo.⁽²⁵⁾ También se ha observado que en técnicas de elevación de seno maxilar se puede producir regeneración espontánea, pues se permite la formación del coágulo sanguíneo en el sitio quirúrgico sin ningún tipo de injerto óseo.⁽²⁶⁾ Al parecer, en el seno maxilar, por ser un defecto óseo contenido, las diferentes clases de injertos óseos disponibles en el mercado pueden funcionar de manera adecuada. En nuestro caso utilizamos una combinación de aloinjerto-xenoinjerto, 50 %, respectivamente.

Por tanto, el posicionamiento de implante dental simultáneo a la elevación de seno maxilar en reborde con reabsorción severa < 4mm es una técnica adecuada para reducir momentos quirúrgicos, siempre que se cumpla con todas las recomendaciones descritas en la literatura, un análisis exhaustivo del caso y específicamente un buen ancho del reborde residual. Se recomienda que en el momento quirúrgico se proceda con precaución para evitar complicaciones y, si se presentaran, manejarlas; se privilegie la estabilidad primaria del implante, se escoja un injerto óseo adecuado, se desarrolle una correcta rehabilitación y, por último, se mantengan controles periódicos al paciente, insistiendo en la higiene oral. Todo ello da como resultado una técnica quirúrgica y protésica adecuada, que en el periodo de seguimiento de 24 meses mantiene los tejidos periimplantares en buenas condiciones.



REFERENCIAS BIBLIOGRÁFICAS

1. Khoury F, Hanser T. Three-Dimensional Vertical Alveolar Ridge Augmentation in the Posterior Maxilla: A 10-year Clinical Study. *Int J Oral Maxillofac Implants.* 2019;34(2):471-80. DOI: [10.11607/jomi.6869](https://doi.org/10.11607/jomi.6869)
2. Chiu T, Lee C, Bittner N, Prasad H, Tarnow DP, Schulze-Späte U. Histomorphometric Results of a Randomized Controlled Clinical Trial Studying Maxillary Sinus Augmentation with Two Different Biomaterials and Simultaneous Implant Placement. *Int J Oral Maxillofac Implants.* 2018;33(6):1320-30. DOI: [10.11607/jomi.6778](https://doi.org/10.11607/jomi.6778)
3. Boyne PJ, James RA. Grafting of the maxillary sinus floor with autogenous marrow and bone. *J Oral Surg.* 1980;38(8):613-6. PMID: [6993637](https://pubmed.ncbi.nlm.nih.gov/6993637/)
4. Tatum H Jr. Maxillary and sinus implant reconstructions. *Dent. Clin. N. Am.* 1986;30(2):207-29. PMID: [3516738](https://pubmed.ncbi.nlm.nih.gov/3516738/)
5. Bechara S, Kubilius R, Veronesi G, Pires JT, Shibli JA, Mangano FG. Short (6-mm) dental implants versus sinus floor elevation and placement of longer (≥ 10 -mm) dental implants: a randomized controlled trial with a 3-year follow-up. *Clin. Oral Implants Res.* 2017;28(9):1097-107. DOI: [10.1111/clr.1292](https://doi.org/10.1111/clr.1292)
6. Pohl V, Thoma D, Sporniak T, Garcia A, Taylor T, Haas R, *et al.* Short dental implants (6 mm) versus long dental implants (11-15 mm) in combination with sinus floor elevation procedures: 3-year results from a multicentre, randomized, controlled clinical trial. *J. Clin. Periodontol.* 2017;44(4):438-45. DOI: [10.1111/jcpe.12694](https://doi.org/10.1111/jcpe.12694)
7. Davó R, Felice P, Pistilli R, Barausse C, Marti-Pages C, Ferrer-Fuertes A, *et al.* Immediately loaded zygomatic implants vs conventional dental implants in augmented atrophic maxillae: 1-year post-loading results from a multicentre randomised controlled trial. *Eur J Oral Implantol.* 2018;11(2):145-6. PMID: [29806663](https://pubmed.ncbi.nlm.nih.gov/29806663/)
8. Falah M, Sohn D, Srouji S. Graftless sinus augmentation with simultaneous dental implant placement: clinical results and biological perspectives. *Int. J. Oral Maxillofac. Surg.* 2016;45(9):1147-53. DOI: [10.1016/j.ijom.2016.05.006](https://doi.org/10.1016/j.ijom.2016.05.006)
9. Hong J, Baek W, Cha J, Lim H, Lee J, Jung U. Long-term evaluation of sinus floor elevation using a modified lateral approach in the posterior maxilla. *Clin. Oral Implants Res.* 2017;28(8):946-53. DOI: [10.1111/clar.12901](https://doi.org/10.1111/clar.12901)
10. Fouad W, Osman A, Atef M, Hakam M. Guided maxillary sinus floor elevation using deproteinized bovine bone versus graftless Schneiderian membrane elevation with simultaneous implant placement: Randomized clinical trial. *Clin Implant Dent Relat Res.* 2018;20(3):424-33. DOI: [10.1111/cid.12601](https://doi.org/10.1111/cid.12601)
11. Summers RB. A new concept in maxillary implant surgery: the osteotome technique. *Compend Contin Educ Dent.* 1994;15(2):152. PMID: [8055503](https://pubmed.ncbi.nlm.nih.gov/8055503/)
12. Chen M, Shi J. Clinical and Radiological Outcomes of Implants in Osteotome Sinus Floor Elevation with and without Grafting: A Systematic Review and a Meta-Analysis. *J Prosthodont.* 2018;27(5):394-401. DOI: [10.1111/jopr.12576](https://doi.org/10.1111/jopr.12576)
13. Aludden H, Mordenfeld A, Hallman M, Christensen A, Starch T. Osteotome-Mediated Sinus Floor Elevation with or Without a Grafting Material: A Systematic Review and Meta-analysis of Long-term Studies (≥ 5 -Years). *Implant Dent.* 2018;27(4):488-97. DOI: [10.1097/ID.0000000000000798](https://doi.org/10.1097/ID.0000000000000798)
14. Lundgren S, Cricchio G, Hallman M, Jungner M, Rasmusson L, Sennerby L. Sinus floor elevation procedures to enable implant placement and integration: techniques, biological aspects and clinical outcomes. *Periodontol.* 2000. 2017;73(1):103-20. DOI: [10.1111/prd.12165](https://doi.org/10.1111/prd.12165)
15. Merli M, Moscatelli M, Mariotti G, Rotundo R, Nieri M. Autogenous bone versus deproteinised bovine bone matrix in 1-stage lateral sinus floor elevation in the severely atrophied maxilla: a randomised controlled trial. *Eur J Oral Implantol.* 2013;6(1):27-37. PMID: [23513200](https://pubmed.ncbi.nlm.nih.gov/23513200/)
16. Silvestri M, Martegani P, D'Avenia F, Farneti M, Capri D, Paolantoni G, *et al.* Simultaneous sinus augmentation with implant placement: histomorphometric comparison of two different



- grafting materials. A multicenter double-blind prospective randomized controlled clinical trial. *Int J Oral Maxillofac Implants.* 2013;28(2):543-9. DOI: [10.11607/jomi.2647](https://doi.org/10.11607/jomi.2647)
17. Chaushu G, Mardinger O, Calderon S, Moses O, Nissan J. The use of cancellous block allograft for sinus floor augmentation with simultaneous implant placement in the posterior atrophic maxilla. *J. Periodontol.* 2009;80(3):422-8. DOI: [10.1902/jop.2009.080451](https://doi.org/10.1902/jop.2009.080451)
 18. Tilaveridis I, Lazaridou M, Zouloumis L, Dimitrakopoulos I, Tilaveridis V, Tilaveridou S. The use of mineralized bone allograft as a single grafting material in maxillary sinus lifting with severely atrophied alveolar ridge (1-3 mm) and immediately inserted dental implants. A 3- up to 8-year retrospective study. *J. Oral Maxillofac. Surg.* 2018;22(3):267-73. DOI: [10.1007/s10006-018-0698-6](https://doi.org/10.1007/s10006-018-0698-6)
 19. Cha H, Kim A, Nowzari H, Chang H, Ahn K. Simultaneous sinus lift and implant installation: prospective study of consecutive two hundred seventeen sinus lift and four hundred sixty-two implants. *Clin Implant Dent Relat Res.* 2014;16(3):337-47. DOI: [10.1111/cid.12012](https://doi.org/10.1111/cid.12012)
 20. Thoma DS, Haas R, Sporniak TK, Garcia A, Taylor TD, Hämmerle CHF. Randomized controlled multicentre study comparing short dental implants (6 mm) versus longer dental implants (11-15 mm) in combination with sinus floor elevation procedures: 5-Year data. *J Clin Periodontol.* 2018;45(12):1465-74. DOI: [10.1111/jcpe.13025](https://doi.org/10.1111/jcpe.13025)
 21. Al-Sabbagh M, Eldomiaty W, Khabbaz Y. Can Osseointegration Be Achieved Without Primary Stability? *Dent. Clin. N. Am.* 2019;63(3):461-73. DOI: [10.1016/j.cden.2019.02.001](https://doi.org/10.1016/j.cden.2019.02.001)
 22. Wang H-L, Katranji A. ABC sinus augmentation classification. *Int J Periodontics Restorative Dent.* 2008;28(4):383-9. PMID: [18717377](https://pubmed.ncbi.nlm.nih.gov/18717377/)
 23. Niu L, Wang J, Yu H, Qiu L. New classification of maxillary sinus contours and its relation to sinus floor elevation surgery. *Clin Implant Dent Relat Res.* 2018;20(4):493-500. DOI: [10.1111/cid.12606](https://doi.org/10.1111/cid.12606)
 24. Chavda S, Levin L. Human Studies of Vertical and Horizontal Alveolar Ridge Augmentation Comparing Different Types of Bone Graft Materials: A Systematic Review. *J Oral Implantol.* 2018;44(1):74-84. DOI: [10.1563/aaid-joi-D-17-00053](https://doi.org/10.1563/aaid-joi-D-17-00053)
 25. Papageorgiou SN, Papageorgiou PN, Deschner J, Götz W. Comparative effectiveness of natural and synthetic bone grafts in oral and maxillofacial surgery prior to insertion of dental implants: Systematic review and network meta-analysis of parallel and cluster randomized controlled trials. *J Dent.* 2016;48:1-8. DOI: [10.1016/j.jdent.2016.03.010](https://doi.org/10.1016/j.jdent.2016.03.010)
 26. Parra M, Atala C, Fariña R, Haidar Z, Zaror C, Olate S. Graftless Maxillary Sinus Lift Using Lateral Window Approach: A Systematic Review. *Implant Dent.* 2018;27(1):111-8. DOI: [10.1097/ID.0000000000000695](https://doi.org/10.1097/ID.0000000000000695)
 27. Monje A, Ravidà A, Wang H-L, Helms JA, Brunski JB. Relationship Between Primary/Mechanical and Secondary/Biological Implant Stability. *Int J Oral Maxillofac Implants.* 2019;34:7-23. DOI: [10.11607/jomi.19suppl.g1](https://doi.org/10.11607/jomi.19suppl.g1)
 28. Cosyn J, Eghbali A, Hermans A, Vervaeke S, De Bruyn H, Cleymaet R. A 5-year prospective study on single immediate implants in the aesthetic zone. *J Clin Periodontol.* 2016;43(8):702-9. DOI: [10.1111/jcpe.12571](https://doi.org/10.1111/jcpe.12571)

CONFLICTO DE INTERESES

Los autores declaran que no existe conflicto de intereses.



Este es un artículo en Acceso Abierto distribuido según los términos de la Licencia *Creative Commons* Atribución- No Comercial 4.0 que permite el uso, distribución y reproducción no comerciales y sin restricciones en cualquier medio, siempre que sea debidamente citada la fuente primaria de publicación.

<http://www.revestomatologia.sld.cu/index.php/est/article/view/3073>

CONTRIBUCIONES DE LOS AUTORES

Fabio Andrés Jiménez Castellanos: Cirugía y redacción del reporte de caso.

Emily Karina Abril Lemus: Cirugía y controles posquirúrgicos.

Luisa Montaña Ortega: Rehabilitación y fotografía.

Todos los autores revisaron y aprobaron la versión final del artículo.

Recibido: 06/11/2019

Aceptado: 28/02/2020

Publicado: 10/09/2021



Este es un artículo en Acceso Abierto distribuido según los términos de la Licencia *Creative Commons* Atribución- No Comercial 4.0 que permite el uso, distribución y reproducción no comerciales y sin restricciones en cualquier medio, siempre que sea debidamente citada la fuente primaria de publicación.

<http://www.revestomatologia.sld.cu/index.php/est/article/view/3073>