

## PRESENTACIÓN DE CASO

## Diagnóstico precoce e tratamento da síndrome de Gorlin-Goltz: acompanhamento de oito anos

### *Diagnóstico precoz y tratamiento del síndrome de Gorlin-Goltz: seguimiento de ocho años*

### *Early diagnosis and treatment of Gorlin-Goltz syndrome: eight-year follow-up*

Cássia Luana Silva Queiroz<sup>1</sup> ✉ , Sheinaz Farias Hassam<sup>1</sup> , Antônio Varela Cândia<sup>2</sup> , Jener Gonçalves de Farias<sup>3</sup> , Juliana Andrade Cardoso<sup>1</sup> 

<sup>1</sup> Faculdade UNIME de Ciências Agrárias e da Saúde - FAS/UNIME. Brasil.

<sup>2</sup> Universidade Estadual de Feira de Santana - UEFS. Brasil.

<sup>3</sup> Universidade Estadual de Feira de Santana - UEFS. Faculdade UNIME de Ciências Agrárias e da Saúde - FAS/UNIME. Brasil.



**Como citar:** Silva Queiroz CL, Farias Hassam S, Varela Cândia A, Gonçalves de Farias J, Andrade Cardoso J. Diagnóstico precoce e tratamento da síndrome de Gorlin-Goltz: acompanhamento de oito anos. Rev Cubana Estomatol. 2020;57(1):e1942

## RESUMO

**Introdução:** A síndrome de Gorlin-Goltz, conhecida também como síndrome do Carcinoma Basocelular Nevóide, é um transtorno hereditário autossômico dominante de alta penetrância e expressividade variável. Foi primeiramente descrita por Jarisch em 1894 e, em 1960 Gorlin e Goltz relacionaram o conjunto de doença de casos anteriormente relatados na literatura, concluindo que se tratava de uma síndrome caracterizada por uma tríade (carcinomas basocelulares, queratocistos odontogênicos múltiplos e anomalias esqueléticas). Atualmente, sabe-se que um amplo espectro de outras manifestações sistêmicas pode estar presente como neurológicas, oftálmicas, genitais, cardiovasculares e endócrinas. **Objetivo:** O presente artigo tem como objetivo relatar um caso clínico de síndrome de Gorlin-Goltz com preservação de oito anos, bem como destacar a importância do Cirurgião-Dentista no diagnóstico precoce e tratamento da síndrome. **Caso clínico:** Paciente 10 anos, sexo masculino, compareceu em fevereiro de 2004 ao Serviço de Estomatologia e Cirurgia Bucomaxilofacial da Santa Casa de Misericórdia de São Felix, Bahia, Brasil, acompanhado de sua avó, que relatava a seguinte queixa: "Os dentes do meu neto estão tortos". Ao exame físico foi observado aumento do volume do lado direito da face, hipertelorismo, base nasal larga, bossa frontal, leve prognatismo mandibular e dedos dos pés encurtados. Ao exame físico intrabucal foram identificados dentes fora de posição e desvio de linha média. O paciente foi acompanhado por 8 anos e, durante este tempo, foram realizados exames imaginológicos observando grandes áreas de lesões radiolúcidas com recidiva. O diagnóstico conclusivo de Queratocisto

Odontogênico foi então comprovado no exame histopatológico, a hipótese diagnóstica de síndrome de Gorlin-Goltz foi então confirmada. O paciente foi encaminhado para avaliação genética e atualmente encontra-se em preservação na Universidade Estadual de Feira de Santana, Bahia. **Conclusão:** É essencial o acompanhamento multidisciplinar e a longo prazo nos casos dessa síndrome, oferecendo melhor qualidade de vida a esses pacientes.

**Palavras-chaves:** síndrome de Gorlin; carcinoma basocelular; cistos odontogênicos.

## RESUMEN

**Introducción:** El síndrome de Gorlin-Goltz, conocido también como síndrome del carcinoma basocelular nevoide, es un trastorno hereditario autosómico dominante de alta penetración y expresividad variable. En 1960, Gorlin y Goltz relacionaron el conjunto de enfermedades de casos con anterioridad informados en la literatura, y concluyeron que se trataba de un síndrome caracterizado por una tríada (carcinomas basocelulares, queratocistos odontogénicos múltiples y anomalías esqueléticas). Actualmente, se conoce que un amplio espectro de otras manifestaciones sistémicas puede estar presente, como neurológicas, oftálmicas, genitales, cardiovasculares y endocrinas. **Objetivo:** describir un caso clínico de síndrome de Gorlin-Goltz con seguimiento de ocho años, así como destacar la importancia del dentista en el diagnóstico precoz y tratamiento del síndrome. **Caso clínico:** Paciente de 10 años, de sexo masculino, acudió en febrero de 2004 al Servicio de Estomatología y Cirugía Maxilofacial de la Santa Casa de Misericordia de São Félix, Bahia, Brasil, acompañado de su abuela, que refería: "Los dientes de mi nieto están torcidos". En el examen físico se observó aumento del volumen del lado derecho de la cara, hipertelorismo, base nasal ancha, bóveda frontal, leve prognatismo mandibular y dedos de los pies acortados. En el examen físico intrabucal se identificaron dientes fuera de posición y desviación de línea media. El paciente tuvo seguimiento por ocho años y durante este tiempo se realizaron exámenes imaginológicos en los que se observaron grandes áreas de lesiones radiolúcidas con recidiva. El diagnóstico conclusivo de queratocisto odontogénico fue comprobado en el examen histopatológico; la hipótesis diagnóstica del síndrome de Gorlin-Goltz fue entonces confirmada. El paciente fue dirigido para evaluación genética y actualmente se encuentra en seguimiento en la Universidad Estadual de Feira de Santana, Bahia. **Conclusiones:** Es esencial el seguimiento multidisciplinario y a largo plazo en los casos de este síndrome, a fin de ofrecer mejor calidad de vida a esos pacientes.

**Palabras clave:** síndrome de Gorlin; carcinoma basocelular; quistes odontogénicos.

## ABSTRACT

**Introduction:** Gorlin-Goltz syndrome, also known as nevoid basal cell carcinoma syndrome, is an autosomal dominant inherited disorder of high level penetrance and variable expressiveness. In 1960 Gorlin and Goltz listed the disease cases previously reported in the literature, concluding that it was a triad syndrome (basal cell carcinomas, multiple odontogenic keratocysts and skeletal anomalies). It is now known that a broad spectrum of other systemic manifestations may be present, such as neurological, ophthalmic, genital, cardiovascular and endocrine.

**Objective:** Describe a clinical case of Gorlin-Goltz syndrome and its eight-year follow-up, and highlight the importance of the dentist in the early diagnosis and treatment of the syndrome. **Case report:** A 10-year-old male patient attended the Oral and Maxillofacial Surgery Service of Santa Casa de Misericordia Hospital in Sao Felix, Bahia, Brazil, in February 2004, accompanied by his grandmother, who reported that her grandson's teeth "were crooked". Physical examination revealed an increase in the volume of the right side of the face, hypertelorism, broad nasal base, frontal bossing, mild mandibular prognathism and shortened toes, whereas oral examination found ill-positioned teeth and midline deviation. The patient was followed up for eight years, and during this time imaging tests were performed which showed large areas of recurrent radiolucent lesions. Diagnosis of odontogenic keratocyst was verified by

histopathological examination, confirming the diagnostic hypothesis of Gorlin-Goltz syndrome. The patient was referred for genetic evaluation and is currently being followed up at the State University of Feira de Santana, Bahia.

**Conclusions:** Multidisciplinary long-term follow-up is essential in cases of this syndrome to improve the quality of life of patients.

**Keywords:** Gorlin syndrome; basal cell carcinoma; odontogenic cysts.

## INTRODUÇÃO

A síndrome de Gorlin-Goltz (SGG) foi relatada pela primeira vez por W Jarish e JC White em 1884. Em 1960 RJ Gorlin e RW Goltz determinaram os referentes achados com uma verdadeira síndrome, estabelecendo como tríade clássica a presença de múltiplos carcinomas basocelulares (CBCs), múltiplos queratocistos odontogênicos (QO) e anomalias esqueléticas.<sup>(1)</sup>

Esta síndrome resulta de uma alteração genética herdada de forma autossômica dominante, proveniente de mutações no gene Patched (PTCH 1), que é um supressor tumoral localizado no cromossomo 9. Considerada uma entidade rara, com prevalência estimada de 1 caso em cada 60.000 indivíduos.<sup>(2)</sup> A SGG atinge todos os grupos étnicos, embora na maioria dos casos seja identificada na raça branca, com frequência idêntica para o gênero feminino e masculino.<sup>(1)</sup>

Os CBCs da pele são os achados mais comuns, estando os QOs em grande parte dos casos, e as anomalias esqueléticas como costela bífida, calcificação da foice cerebral, entre outras, aparecem com uma prevalência menor. Além destas, outras manifestações clínicas, neurológicas, oftálmicas e cardiovasculares estão associadas à síndrome.<sup>(3)</sup> O diagnóstico da SGG é destacado através do método proposto por *Evans et al.* (1993) e *Kimonis et al.* (1997) que listaram critérios maiores e menores. É definido na presença de dois critérios maiores associados a dois critérios menores. Os CBCs e QOs são apontados como componentes maiores da SGG, sendo as anomalias esqueléticas critérios menores.<sup>(4)</sup>

Os CBCs são os principais componentes da síndrome, geralmente aparecem entre a puberdade com apresentações como pápulas avermelhadas.<sup>(5)</sup> A cirurgia e radioterapia são as condutas de tratamento mais utilizadas para o tratamento dos CBCs avançados, com exceção das lesões superficiais em que a terapêutica é através de terapia fotodinâmica, crioterapia ou produtos tópicos.<sup>(6)</sup>

Os QOs são constantes na SGG, apresentam-se como múltiplas lesões com bastante recidiva. Microscopicamente apresentam cistos satélites e grandes áreas de mitose.<sup>(2)</sup> Radiograficamente apresentam-se uni ou multilocular e pode estar associado a coroa de

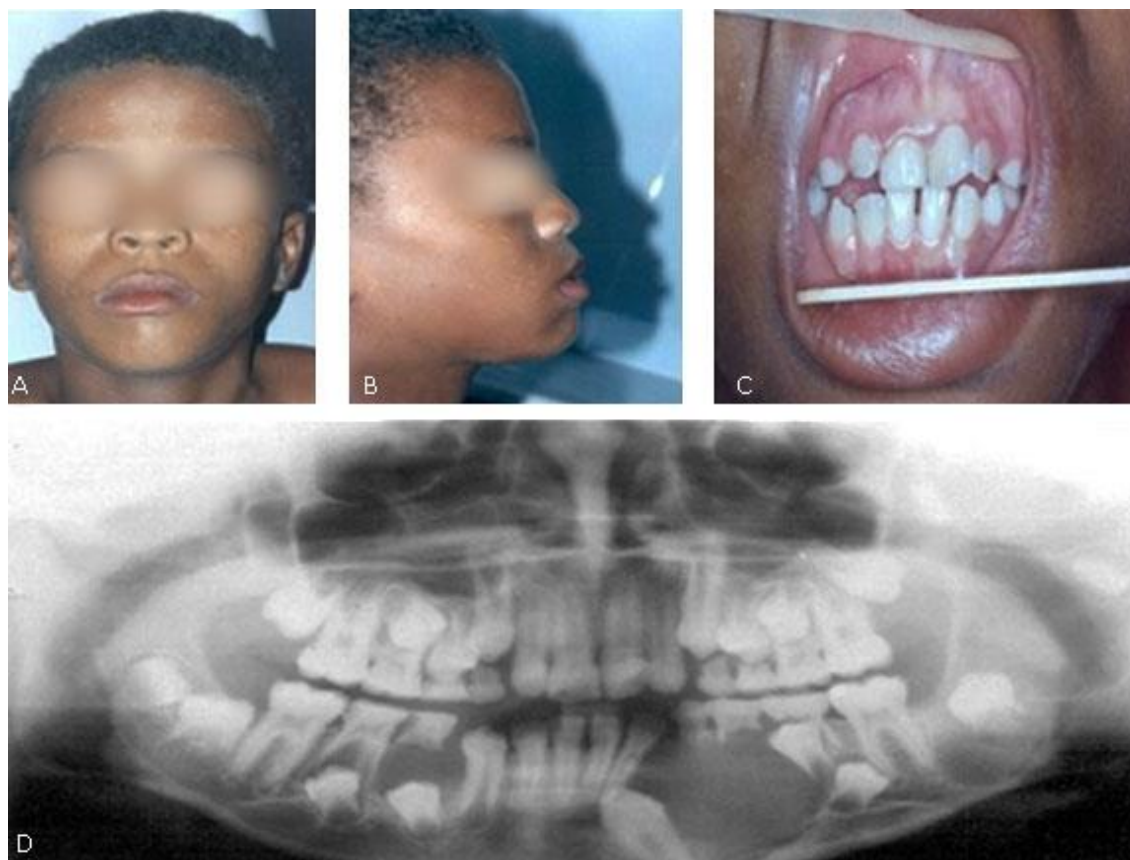um dente incluso.<sup>(7)</sup> O tratamento mais utilizado é a enucleação, mas pode variar com osteotomia, curetagem, enucleação com curetagem e aplicação de solução Carnoy.<sup>(8,9)</sup> O objetivo do presente trabalho é relatar um caso clínico de síndrome de Gorlin-Goltz com preservação de oito anos, bem como destacar a importância do Cirurgião-Dentista no diagnóstico precoce e tratamento da síndrome.

## CASO CLÍNICO

Paciente V.J.C., de 10 anos, sexo masculino, melanoderma compareceu em fevereiro de 2004 ao Serviço de Estomatologia e Cirurgia Bucomaxilofacial da Santa Casa de Misericórdia de São Felix - Bahia, acompanhado de sua avó, que relatava a seguinte queixa: "os dentes do meu neto estão tortos".

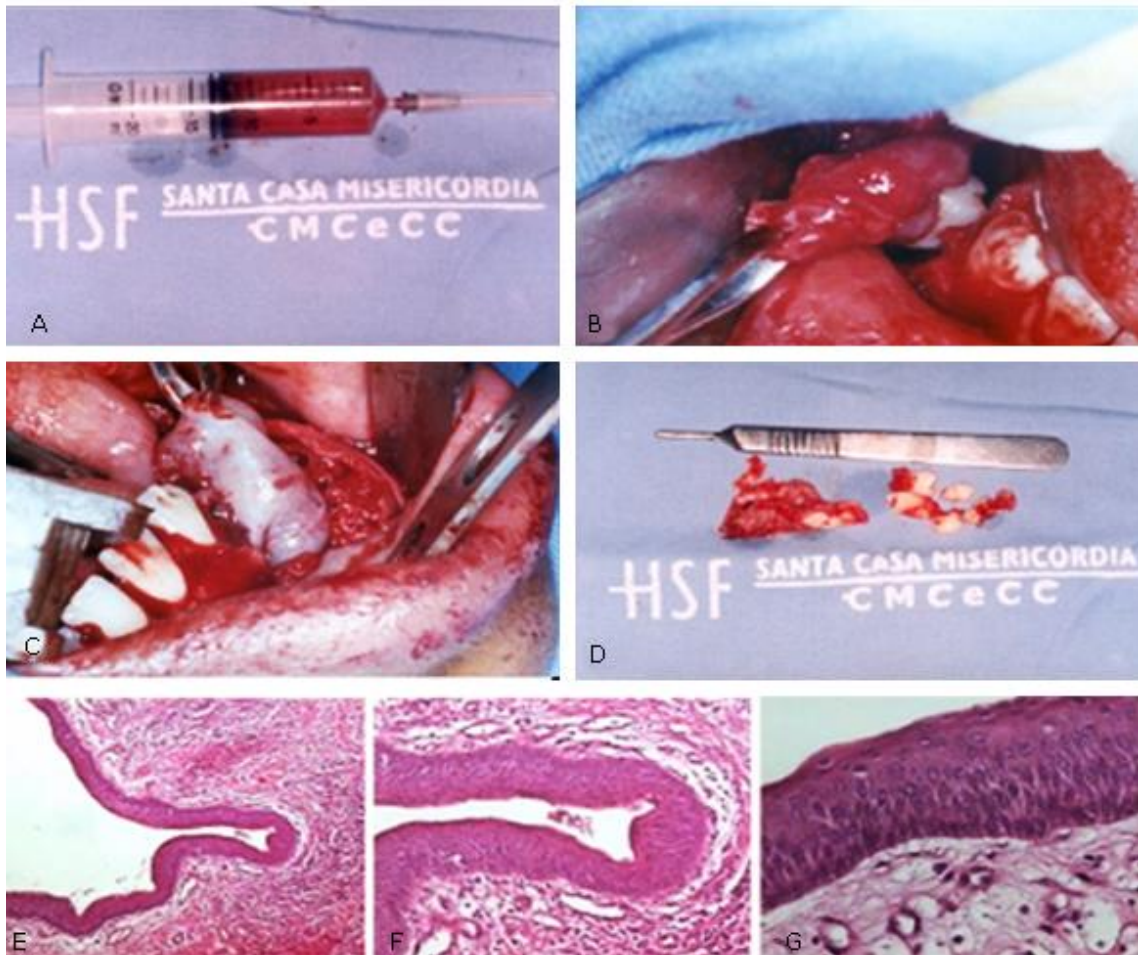
Durante a anamnese e história médica pregressa, não relatou qualquer alteração sistêmica e nenhuma informação relevante da história familiar. Ao exame físico geral foi observado aumento de volume no lado direito da face, hipertelorismo, base nasal larga, bossa frontal (Fig. 1, A), leve prognatismo mandibular (Fig. 1, B) e dedos dos pés encurtados.

Ao exame físico intrabucal, paciente na fase de dentadura mista com presença de dentes deslocados de posição e desvio de linha média (Fig. 1, C). Foi realizada inicialmente a radiografia panorâmica (Fig. 1, D) e observaram-se áreas radiolúcidas bem definidas, uni e multilobulares com halo radiopaco na mandíbula e maxila. Na região posterior da maxila do lado esquerdo encontra-se uma área radiolúcida unilocular associada ao germe unidade 28, na região de mandíbula do lado esquerdo, observa-se uma área radiolúcida unilocular associada à unidade 38, outras áreas radiolúcidas são identificadas ipsilateral, uma área radiolúcida unilocular e multilobular associada ao germe da unidade 33 que se encontra impactado, estendendo-se para a região de pré-molares e outra mesial à unidade 37. No lado direito da mandíbula encontra-se uma área radiolúcida envolvendo o germe da unidade 44 (Fig. , 1D).



**Fig. 1** - (A): Visão Frontal: demonstrando a presença de hipertelorismo, bossa frontal e base nasal larga. (B): Norma lateral: evidenciando leve prognatismo mandibular, (C): Dentes deslocados de posição e desvio da linha média. (D): Radiografia panorâmica evidenciando múltiplas lesões radiolúcidas associadas a dentes retos. Fevereiro/2004.

Em abril de 2004, o paciente foi submetido à intervenção cirúrgica para a remoção de alguns QOs, sob anestesia geral. Foi realizada a punção aspirativa em todas as lesões previamente à enucleação, sendo evidenciado um líquido cítrino e sangue (Fig. 2, A). Em seguida foram removidas três lesões, associadas as unidades 33, 34, 35, 37 e 44 por enucleação, incluindo também as extrações das unidades dentárias envolvidas, seguidas de curetagens vigorosa (Fig. 2, B e C). As lesões associadas as unidades 28 e 38 não foram removidas pois se apresentaram extensas e sua remoção comprometeria estruturas importantes, aumentando o risco de fratura de mandíbula e comunicação buco-sinusal.

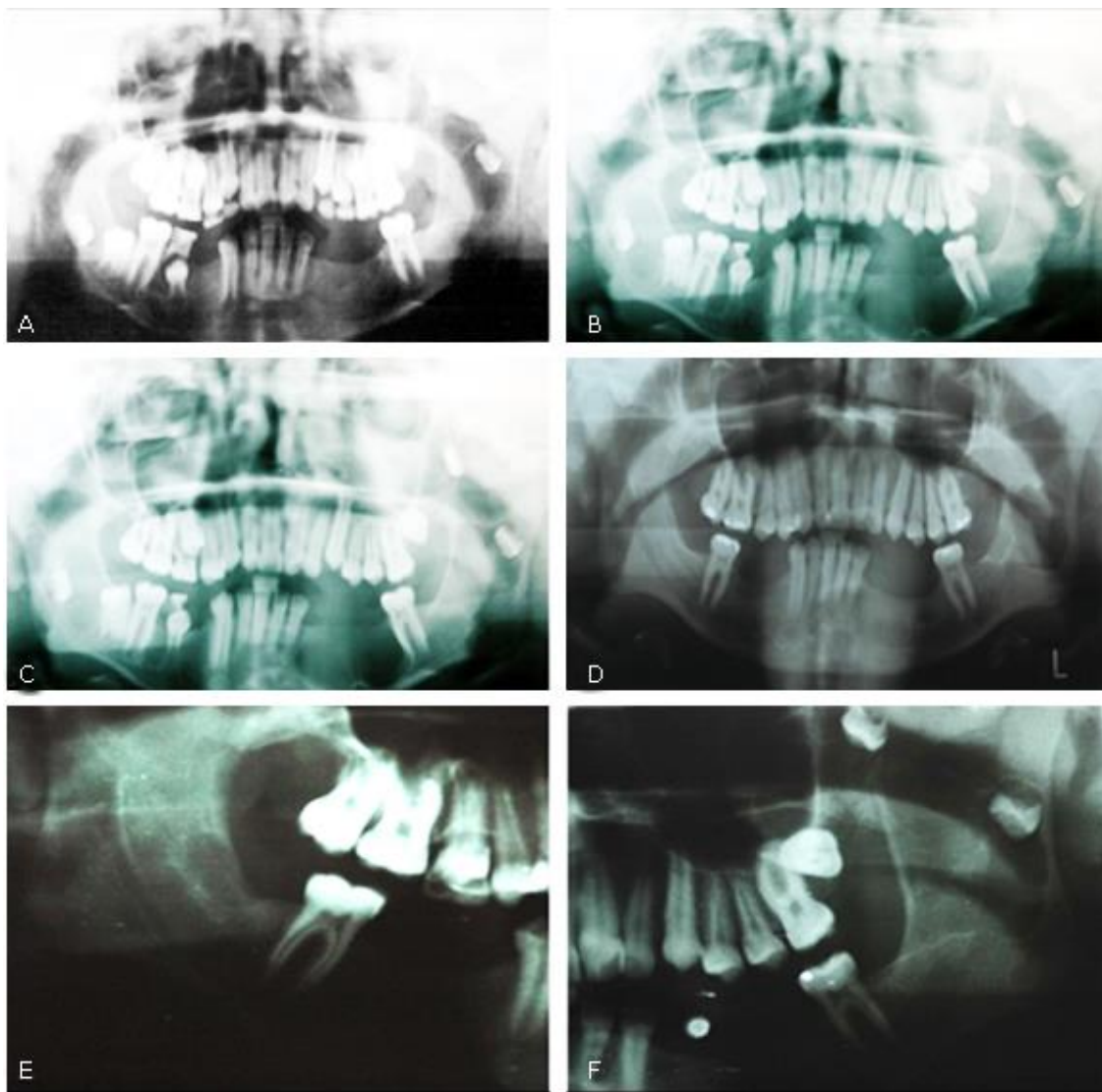


**Fig. 2** - (A): Punção aspirativa para líquido citrino; (B e C): Enucleação das lesões; (D): Peças Cirúrgicas. (E): Cápsula cística exibindo intenso infiltrado inflamatório mononuclear (100X); (F): Epitélio delgado com camada superficial de ceratina. Cápsula cística com inflamação (200X). (G): Paraceratina (camada superficial).

As peças foram encaminhadas para o exame histopatológico, através do qual foi possível observar uma cápsula cística com infiltrado inflamatório, apresentando tecido epitelial, revelando um diagnóstico conclusivo de Queratocisto Odontogênico (Fig. 2, E, F, G). A hipótese diagnóstica de síndrome de Gorlin-Goltz foi então confirmada através das características clínicas, radiográficas e histopatológicas que estão presentes nesse paciente.

No controle periódico de outubro de 2005 (Fig. 3, A), março de 2006 (Fig. 3, B) e abril de 2007 (Fig. 3, C) foi realizado radiografia panorâmica de rotina e identificado recidivas de lesões em mandíbula. O paciente foi submetido a intervenção cirúrgica em abril de 2007 para remoção das lesões. Em setembro de 2008 através da radiografia panorâmica de rotina (Fig. 3, E e F) foi observado que as lesões associadas as unidades 28 e 38, ambas se encontravam em uma posição favorável para remoção. Foi realizado

intervenção cirúrgica e encaminhado para o histopatológico, confirmando novamente o diagnóstico de queratocisto odontogênico.



**Fig. 3** - A: Radiografia panorâmica mostrando a recidiva das lesões, em outubro de 2005; B: Radiografia panorâmica mostrando a recidiva das lesões em março/2006; C: Radiografia Panorâmica evidenciando o aumento considerável das lesões em abril de 2007; D: Radiografia panorâmica mostrando a recidiva das lesões- dezembro 2011; (E e F): Radiografia Panorâmica, mostrando recidiva das lesões, e localização favorável das unidades 28 e 38 em setembro/2008.

O paciente foi avaliado em agosto de 2010 e demonstrou um desenvolvimento músculo esquelético compatível com a idade. Durante acompanhamento em dezembro de 2011, ao realizar exame físico, foi possível observar o surgimento de depressões palmares e,

durante a análise radiográfica (Fig. 3, D) verificou-se presença de duas lesões recidivantes localizadas no lado esquerdo de mandíbula.

Em janeiro de 2012 o paciente foi submetido a uma nova intervenção cirúrgica para remoção dessas lesões e encaminhadas para o histopatológico, que novamente evidenciou queratocisto odontogênico. Atualmente o paciente encontra-se em proervação na Universidade Estadual de Feira de Santana na Bahia.

## DISCUSSÃO

A síndrome de Gorlin-Goltz é uma doença de característica genética, herdada de forma autossômica dominante através de mutações no gene PTCH. Seu diagnóstico se dá por meio de apresentações de características, desde achados clínicos e radiográficos.<sup>(2,4)</sup>

De acordo com os autores o quadro sindrômico estudado pode estar presente em todos os grupos étnicos. Embora alguns autores afirmem que a raça branca seja a mais acometida.<sup>(1,9,10)</sup> Achados na literatura demonstraram frequência idêntica no gênero feminino e masculino<sup>(10,11,12)</sup> e que as características clínicas se tornam evidentes durante a segunda e terceira década de vida.<sup>(1,8)</sup>

O caso clínico descrito neste artigo contradiz parcialmente a literatura por se tratar de um paciente da raça negra, sobretudo corrobora com a literatura no que se refere ao início das manifestações clínicas (múltiplos QOs), que se tornaram evidentes ao final da primeira década de vida, possibilitando o diagnóstico precoce.

Como critério maior da síndrome de Gorlin-Goltz, o paciente apresentou calcificação da foice cerebral, múltiplos QOs histologicamente comprovados em diferentes áreas dos ossos gnáticos, que de acordo com a literatura podem estar associados a quadros sindrômicos,<sup>(2,4,9,12)</sup> além das depressões palmares puntiformes.

Como critério menor, o paciente exibe a presença de hipertelorismo leve, prognatismo mandibular, bossa frontal, base nasal larga, cifose e defeitos na modelagem dos dedos do pé.<sup>(2,4,9,12)</sup> Para o diagnóstico da síndrome, a presença de dois critérios maiores ou de um critério maior agregado a dois critérios menores são determinantes.<sup>(2,4,9,12)</sup> No caso clínico em questão, observa-se a presença de três critérios maiores associados a seis critérios menores.

Apesar do CBC ser o principal componente da síndrome, podendo estar presente em 38 % dos pacientes da raça negra e 80 % em pacientes da raça branca,<sup>(13)</sup> em oito anos de acompanhamento do caso relatado o paciente não apresentou lesões de pele com características clínicas de CBCs. Não houve dúvidas quanto ao diagnóstico da SGG no presente caso clínico, embora o paciente não tenha apresentado determinada lesão.



Histologicamente a variante paraceratinizada do QO é a mais prevalente nos casos da SGG, tem um crescimento agressivo e maior tendência de recidiva após tratamento cirúrgico. É comum a presença de cistos satélites e ilhas sólidas de proliferação epitelial.<sup>(7,14)</sup> No presente caso clínico, o achado histopatológico condiz com a literatura pelo destaque da variante paraceratinizada, além de apresentar cistos satélites e ninhos epiteliais.

O tratamento da referente síndrome é baseado em terapêuticas para as possíveis manifestações clínicas.<sup>(4,12)</sup> No caso, a técnica empregada para todas as lesões foi a enucleação com curetagem vigorosa das lojas cirúrgicas, já que a complementação com qualquer técnica coadjuvante como osteotomia periférica ou cauterização química em caso de múltiplas lesões poderia levar o paciente a sequelas e complicações como fratura patológica de mandíbula, lesões irreversíveis de nervos ou comunicações buco-sinusais. É essencial o acompanhamento dos pacientes acometidos pela síndrome de Gorlin-Goltz, considerando sempre além dos QOs a avaliação clínica com inspeção visual para diagnóstico precoce dos CBCs.<sup>(11,15)</sup> A solicitação de uma radiografia panorâmica anual em pacientes sindrômicos deve fazer parte do protocolo de acompanhamento. O paciente do caso em questão por não exibir alterações de caráter maligno apresenta um prognóstico favorável.

### **CONSIDERAÇÕES FINAIS**

O caso clínico, sujeito de estudo deste artigo é um exemplo elucidativo da SGG, visto que reúne múltiplas manifestações que definem tal condição. Refere-se à avaliação longitudinal de um paciente com a SGG, entidade patológica que pode causar alterações no sistema estomatognático. É essencial o acompanhamento multidisciplinar e de longo prazo dos casos dessa síndrome, no intuito de diagnosticar, acompanhar e tratar o comprometimento de todos os sistemas afetados, oferecendo melhor qualidade de vida a esses pacientes. Por se tratar de uma entidade herdada geneticamente se faz necessário o aconselhamento genético.

### **REFERÊNCIAS BIBLIOGRÁFICAS**

1. Méndez ER, Fuentes JMG. Síndrome de Gorlin-Goltz: revisión bibliográfica y presentación de una serie de casos clínicos de una familia de siete integrantes. *Rev Mex Cir Bucal Max.* 2015;11(6):17-9.
2. Coutinho FA, Fonseca LS, Fernandes A, Pinheiro J, Malheiro R. Tumores odontogénicos queratoquísticos múltiplos em Síndrome de Gorlin-Goltz. *Rev Port Estomatol Cir Maxilofac.* 2016;57(1):4.
3. Drumond JPN, Allegro BB, Sendyk WR, Oliveira FMM. Síndrome de Gorlin-Goltz: diagnóstico de um caso associado à cardiopatia e diabetes mellitus 2. *RBCP.* 2016;31(4):578-82.

4. Abreu JM, Gouveia MP, Ferreira CT, Brinca A, Vieira R. Síndrome de Gorlin-Goltz: diagnóstico e hipóteses de tratamento. *Revista Científica da Ordem dos Médicos*. 2017;30(5):418-21.
5. Figueirêdo Júnior EC, Pereira MSV, Barsi Filho HCC, Ferreira JM, Xavier MA, Gomes DQC, et al. Invasive basal cell carcinoma: A case report. *Archives of Health Investigation*. 2018;7(3):112-4.
6. Gameiro A, Gouveia M, Brinca A, Brites MM, Vieira R, Figueiredo A. *Vismodegib no Tratamento do Carcinoma Basocelular Avançado – Experiência de 3 Casos*. *SPDV*. 2016;74(1):83-7.
7. Nogueira HSH, Costa JV, Neris CWD, Nogueira TH, Neris CKD. Tumor odontogênico queratocístico: revisão de literatura. *UNINGÁ Review*. 2015;24(2):67-71.
8. Dall'Magro AK, Ottoni R, Lauxen J, Santos R, Valcanaia TC, Ávila VJB, et al. Síndrome de Gorlin-Goltz – relato de casos. *RFO-UPF*. 2014;19(2):239-44.
9. Domingues S, Pereira S, Machado A, Bezerra R, Figueira F, Cunha B, et al. Síndrome de Gorlin-Goltz: caso clínico. *Nascer e Crescer*. 2014;23(2):87-91.
10. Di Nisio L, Pais ME, Englebert F, Farinaz C, Fernández L, Eichel AB, et al. Síndrome de Gorlin-Goltz. *Oftalmología Clínica y Experimental*. 2016;9(1):19-24.
11. Martins JN. Síndrome de Gorlin Goltz e suas implicações odontológicas. *Rev Ciênc Méd*. 2015;24(3):113-9.
12. Oliveira LNB, Tolstoy F, Lobão D. Síndrome de Gorlin Goltz: relato de um caso exuberante. *Surgical & Cosmetic Dermatology*. 2014;6(3):289-92.
13. Nilesh K, Tewary S, Zope S, Patel J, Vande A. Dental, dermatological and radiographic findings in a case of Gorlin-Goltz Syndrome: report and review. *PAMJ*. 2017;27(1):96.
14. Peralta FS, Quadros JG, Magnabosco Neto AE, Araujo KL, Scherma AP. Tumor odontogênico ceratocístico: relato de caso clínico. *ClípeOdonto-UNITAU*. 2016;8(2):51-7.
15. Figueira JA, Batista FRS, Rosso K, Veltrini VC, Pavan AJ. Delayed Diagnosis of Gorlin-Goltz Syndrome: The Importance of the Multidisciplinary Approach. *J Craniofac Surg*. 2018 Sep;29(6):e530-e531. doi: 10.1097/SCS.0000000000004438


## CONFLICTO DE INTERESSES

Os autores declaram que não há conflitos de interesse.

Recebido: 03/06//2018

Aceito: 17/06/2019

Publicado: 24/02/2020



Este artículo de **Revista Cubana de Estomatología** está bajo una licencia Creative Commons Atribución-No Comercial 4.0. Esta licencia permite el uso, distribución y reproducción del artículo en cualquier medio, siempre y cuando se otorgue el crédito correspondiente al autor del artículo y al medio en que se publica, en este caso, **Revista Cubana de Estomatología**.